

Bioturvalisus ja plaaniline karjatervis lamba- ja kitsekasvatiuses

Loomade jälgimine ja kliiniline läbivaatus

Hertta Pirkkalainen, loomaarst
Animal Health ETT
2020



Euroopa Maaelu Arengu
Põllumajandusfond:
Euroopa investeringud
maapiirkondadesse

Karjaterwise visiit – mida loomaarst teeb?

- Omaniku mure
- Karja elulugu ja andmed
- Jälgimine
 - keskkond
 - loom/loomad
- Kliiniline läbivaatus
- Lisadiagnostika



Elaintieto.fi

Karja elulugu

- Lambad
 - Kari → lihatoodang, villa toodang
 - Lemmikloomad
- Kitsed
 - Kari → piimatoodang
 - Lemmikloomad
- Olulised küsimused
 - Karjatamine (kuidas, kus?)
 - Parasiitide vastane ravi?
 - Kas on ostetud uusi loomi, kust?
 - Sõrahooldus, villa pügamine?



Virtuaalikyla.info



Modernfarmer.com

Jälgimine

- Käitumine karjas
 - Kas keegi eraldi karjast?
- Söötmine
- Köhulahtisus
 - Päraaku piirkonna määrdumine
- KKI
 - Raske määrata jälgides (vill) parem hinnata katsudes
- Hingamisteede probleemid
 - Silmanõre, köhimine, hingeldamine, ninanõre (jooksuta)


Jälgimine

- Naha ärritus
 - Villa kadu, hõõrdumine
- Lonkamine
- Närvinähud
 - Ringi jalutamine, unilateraalne näonärvi halvatus, pea surumine, pimedus, depressioon


Kliiniline läbivaatus

- Lammaste fikseerimine
 - Põllu peal
 - Lambakoerad, lambapüüdmise konks, liigutatavad aiad, loomade ajamine sisse
 - Päitsed
 - Lõua alt kinnihoidmine, vastu seina surumine
 - Istuvasse asendisse panemine
 - https://www.youtube.com/watch?v=Jlm_suD265g
 - https://www.youtube.com/watch?v=NbhILbeFr_o

! Ära haara villast (valu, verfevalumid)



Valleyvet.com



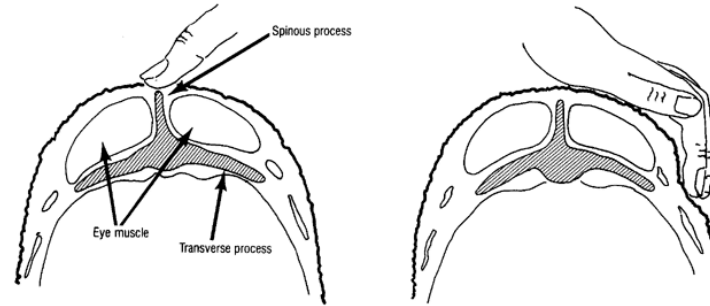
Kliiniline läbivaatus

- Kitsede fikseerimine
 - Päitsed
 - Sarved → ettevaatlikult



Midstatewoolgrover.com

Kliiniline läbivaatus



- Iseloom
 - Energilised, tähelepanelikud, reageerivad kiiresti
- KKI
 - Skaala 1-5
 - Nimmelülide ja jätkete palpeerimine (lihased, rasv)

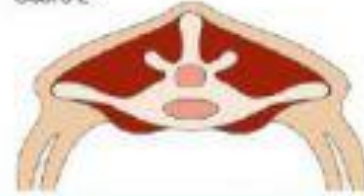How to Condition Score

Score 1



The vertical and horizontal processes are prominent and sharp. The fingers can be pushed easily below the transverse and each process can be felt. The loin is thin with no fat cover.

Score 2



The vertical processes are prominent but smooth; individual processes being felt only as corrugations. The horizontal processes are smooth and rounded, but it is still possible to press fingers under. The loin muscle is a moderate depth but with little fat cover.

Score 3



The vertical processes are smooth and rounded; the bone is only felt with pressure. The horizontal processes are also smooth and well covered; hard pressure is required with the fingers to find the ends. The loin muscle is full and with a moderate fat cover.

Score 4



The vertical processes are only detectable as a line. The ends of the horizontal processes cannot be felt. The loin muscles are full and rounded, and have a thick covering of fat.

Score 5



The vertical and transverse processes cannot be detected even with pressure; there is a dimple in the fat layers where the processes should be. The loin muscles are very full and covered with very thick fat.

Kliiniline läbivaatus

LAMMAS

- Südame löögisagedus
 - 70-80 x min
- Hingamissagedus
 - 12-20 x min
- Temperatuur
 - 38,5-40 °C

! HR ja RR tõusevad !

- Soe ilm (vill)
- Looma püüdmine

KITS

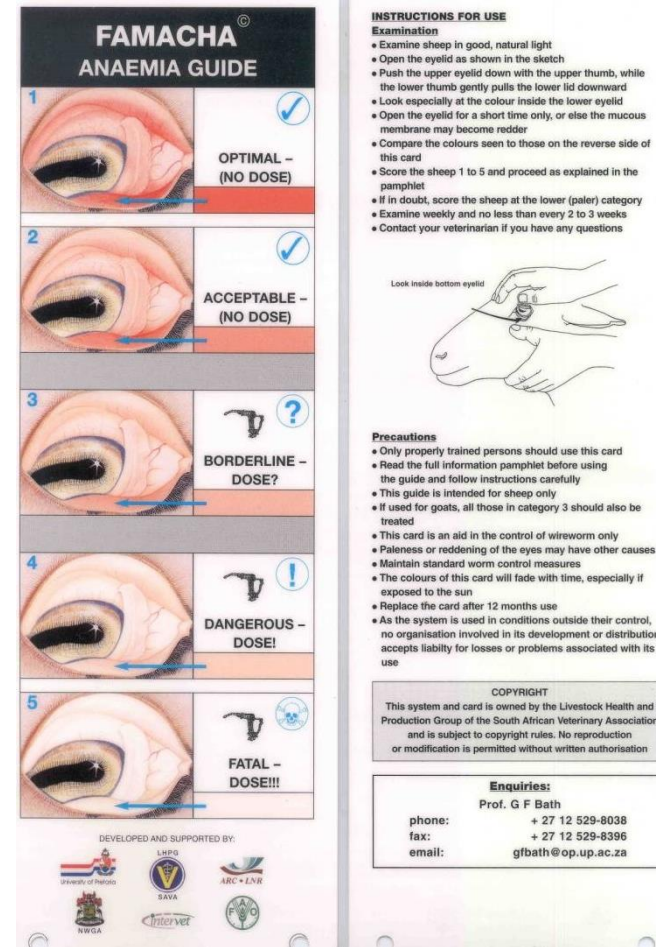
- Südame löögisagedus
 - 70-90 x min
- Hingamissagedus
 - 15-30 x min
- Temperatuur
 - 39–40°C



vetman.fi

Kliiniline läbivaatus

- Limaskestad
 - Lõhepunased
 - Silma, suu, vulva limaskest
- KTA (dehüdratatsiooni määramine)
 - < 2s
 - Silma, suu, vulva limaskest



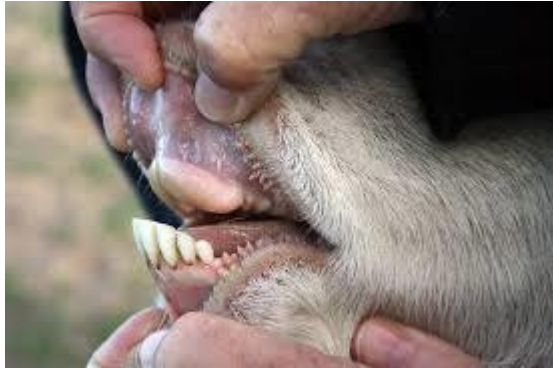Kliiniline läbivaatus - nahk

- Villa kadu
- Abtsessid
- Välisparasiidid
- Kärbsed

Kliiniline läbivaatus – pea, kael

- Asend
 - Sümmeetrilisus
- Nõrevool silmast, ninast, suust
- Kael
 - Mobiilsus

Kliiniline läbivaatus – pea



- Suu – väga kitsas
 - Lõikehambaid võib vaadelda moka liigutades
 - Premolaaride ja molaaride palpeerimine läbi põse

Kliiniline läbivaatus - rinnaõõs

- Kuulatlemine
 - Vajuta vill näppudega eemale stetoskoobiga kuulates
 - Tugevnenud hingamishelid normaalsed kui loom äsja jooksnud
 - Südame helid 4-5. roievahe

Kliiniline läbivaatus- kõhuõõs

- Vatsa auskultatsioon → Vasakust tühimikust veidi alla ja pea poole
 - Liigutused 1-2 x min
 - Kitsed söövad kõike...
- Rektaalne uuring
 - Näpuga (roojaproov)
 - Normaalne roe - pabulad



Kliiniline läbivaatus– kuseelundid

- Isastel kitsedel/lammastel kusekivid (spetsiifilised nähud)



Zoetis.com.au

Kliiniline läbivaatus– suguelundid

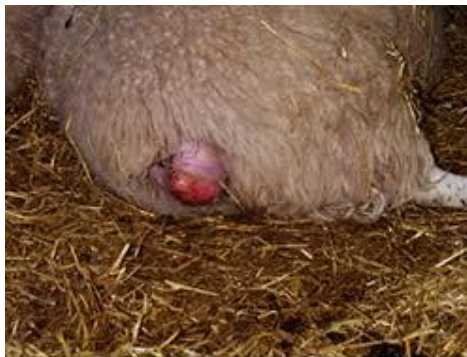- Emased

- Häbe

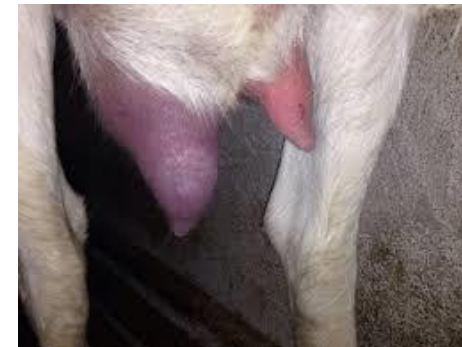- Nõrevool
 - Tuppe väljalangemine

- Udar

- Istuv/seisev loom
 - Visuaalne hindamine, palpeerimine, piimaproov



Nadis.com.uk



u.osu.edu

Kliiniline läbivaatus – jäsemed ja sõrad

- Jäsemeprobleemid sagedased lammastel/kitsedel
 - Kehahoiak
 - Lonkamine
 - Tursed
 - Sõrgade liigkasv
- Liigesed, lihased, kõõlused

Kliiniline läbivaatus– närvisüsteem

- Käitumine, pea asend, koordineerimine
- Palju erinevaid närvisüsteemi mõjutavaid probleeme
- Erinevates vanustes erinevaid probleeme
- **Listerioos**, teetanus, Maedi-Visna, Scrapie, metaboolsed probleemid (hüpokaltseemia, hüpomagneseemia, tiinustoksikoos)

Tallede läbivaatus

Lamba tall

- HR 80-100 x min
- RR 36-48 x min
- Temperatuur 39-40 °C

Kitse tall

- HR 100-120 x min
- RR 20-40 x min
- Temperatuur 38,8-40,2 °C